

高知医科大学 卒前・卒後教育セミナー

C P C

Clinico – Pathological Conference

病理学教室

Clinico-Pathological Conference in Graduate and
Post-Graduate Courses at Kochi Medical School

Pathological Department

実施目的

高知医科大学 卒前・卒後教育セミナー CPC は病理解剖の実施を御承諾された御遺族のお気持ちを尊重し、学内のスタッフ、医員、研修医、大学院生、学生のみならず、学外の医療機関のスタッフにも公開し、疾患についての理解を広め、今後の診療活動や医学の学習に役立てることを最大の目的とする。即ち、死亡退院された患者さんの御生前の臨床事項と剖検所見を対比させることにより、理学的所見、臨床検査データや画像所見の異常の原因、それらと診療との関連や死亡されるまでの全経過の解析あるいは全身性、局所性病態を、evidence(s) に基づいてより深く学習する。

さらに、コメンテータによる説明や特別発言などを通して、症例について、より深く考察し、主病変と関連する領域について、一段と高い理解が得られる。また、症例の検討に自ら積極的に参加し、症例提示者との活発な質疑応答から、的確に症例の問題点を把握し、正しく理解することが出来る。

最後に、若手医師、大学院生、学生は、この CPC が2つの病理学教室および4つの臨床講座が共に参加する自由科目 (20時間/1単位, 10回/1単位) として行われ、同時進行型としては学内最大、そして本学独自の統合教育プログラムであり、evidence-based あるいは problem-based の医学教育の実践の場として重要であることを自覚し、一方、専門医にとっては、専門領域以外の病態および個々の病態の“全身的な関連性”を学ぶことが出来る。

平成11年9月より、それまでの学内CPCを継続する形で、平成11年度第5回高知医科大学卒前・卒後教育セミナーCPCとして実施した。

1. 平成11年度 第5回 CPC

症 例：原疾患の鑑別が困難であり、治療抵抗性を示した高齢発症の血球貪食症候群の1例
(第30症例, AN. 1122)

日 時：平成11年9月27日（月） 18：00～19：30

総合司会：第三内科 田口 博国

CPC 発表担当者：

1. 臨床経過 第二内科 田口 崇文
松森 昭憲
浅羽 宏一
2. 臨床検査データからのコメント 検査部 杉浦 哲朗
3. 画像所見からのコメント 放射線部 藤原 良将
4. 特別発言－①
Hemophagocytic syndrome の診療について
第三内科 仲田 秀史
5. 病理解剖所見について
第一病理学 黒田 直人
6. 特別発言－②, ③
本症例の主要疾患について
病理学的側面から 第一病理学 弘井 誠
臨床的側面から 第三内科 町田 久典

【臨床事項】

【症 例】：89歳 女 【職 業】主婦

【主 訴】high fever

【既往歴】S 61.11月 Sheehan syndrome（第1子分娩時大量出血既往あり）

H 2.11月 Hypertension

【家族歴】Mother：Hypertension, Sister：Lung cancer

【現病歴】S61年より Sheehan syndorome, H 2年より Hypertension のコントロール目的のため、A 病院外来にて follow されていた。

H11年5月25日頃より chillness を伴う38度台の high fever 出現し近医を受診。

その後も high fever 持続するため、H11年5月27日、A 病院を受診。その際 labo data にて CRP 11.1mg/dl, Plt $6.9 \times 10^4/\mu\text{l}$, LDH 883 IU/l, WBC $8700/\mu\text{l}$ と thrombocytopenia などの異常値を認めたため、精査目的にて同日入院となる。(5月18日の時点では、RBC $393 \times 10^4/\mu\text{l}$, Hb 11.9g/dl, WBC $6500/\mu\text{l}$, Plt $16 \times 10^4/\mu\text{l}$, LDH 424 IU/l であり、その他血液検査にて異常は指摘されていなかった。)

入院後も5月28日 38℃, 5月30日 39.8℃と high fever を認め、5月30日より開始したロキソニン 3T にて fever down するも、6月2日には CRP 15.5mg/dl, LDH 995 IU/l, Plt $4.9 \times 10^4/\mu\text{l}$ と諸検査値の悪化を来していた。

6月3日の朝、A 病院内で意識消失、その際 BS 40mg/dl であったため、glucose 及びプレドニン 30mg を静注、昼には BS 148mg/dl にまで回復するも意識障害は持続し、同日当科緊急入院となる。 Habitus ; smoking なし, alcohol なし

入院時身体所見 ; Height 154cm, Weight 51.4kg, BMI 21.7kg/m², BP 102/68mmHg, Pulse 78/分・整, BT 37.5℃, Consciousness drowsy (JCS100), Skin : moisture dry, blood spot (-) Conj : slightly anemic, slightly icteric, Neck : goiter free, jugular venous distension (+) Lymph nodes : Neck, Virchow, Axillary, Inguinal いずれも not palpable Heart : no murmur, Lung : 右下肺野にて coarse crackle (+), Abdomen : soft and flat, tenderness (-) Liver, Spleen, Kidney いずれも not palpable Neurological : Biceps, Triceps, PTR, ATR いずれも slightly active, Babinski (-)

【検査成績】

- 1) ESR : 32mm/hr
- 2) urinalysis : pH 5.0, 比重 1.014, sugar 30mg/dl, protein 0 mg/dl, occult (+ 2), アセトン 0, ビリルビン 0
Sediment ; RBC 10 - 19/hpf, WBC 5 - 9/hpf Stool ; occult (-)
- 3) CBC : WBC $7200/\mu\text{l}$ (Band 1.0%, Seg 71.0%, Lym 10.0%, Mono 17.0%, Eos 0.0%, Baso 1.0%), RBC $398 \times 10^4/\mu\text{l}$, Hb 11.9g/dl, Ht 36.3%, Plt $4.6 \times 10^4/\mu\text{l}$
- 4) Blood chemistry : GOT 35 IU/l, GPT 15 IU/l, LDH 1003 IU/l, ALP 304 IU/l, γ -GTP 19 IU/l, T-Bil 2.5mg/dl, D-Bil 1.3mg/dl, AMY 28 IU/l, BUN 51mg/dl, Crn 1.7mg/dl, Glu 97mg/dl, ChE 144 IU/l, Alb 2.8g/dl, Glb 2.5g/dl, T-Cho 86mg/dl
- 5) Electrolytes : Na 145mEq/l, K 4.5mEq/l, Ca 4.2mEq/l, Cl 110mEq/l, Mg 1.7mEq/l, P 1.8mEq/l
- 6) Proteinogram : TP 5.3g/dl, A/G 1.12 (Alb 54.7%, α 1-glb 5.4%, α 2-glb

- 10.5%, β -glob 8.8%, γ -glob 20.6%), IgG 1130mg/dl, IgA 196mg/dl, IgM 58mg/dl, IgD 2.5mg/dl
- 7) Blood gas: PO₂ 43.2mmHg, PCO₂ 29.4mmHg, PH 7.385, BE -5.8, HCO₃ 317.6mmHg, O₂-Sat 79.1% (room air)
- 8) Serological examination: CRP 21.8mg/dl, HBsAg(-), HCVAb(-), EBV EBNA<10, EBV VCAIgG 160, EBV VCAIgM<10, EBV VCAIgA<10, EBV EA-DR IgG FA<10, EBV EA-DR IgA FA<10, CMV IgM 0.15, CMV IgG 27.3, ツ反応 7×8/12×13, TPHA(-), RAHA<40, 抗サイログロブリン抗体<100, 抗マイクロゾーム抗体<100, ADA 25.2 IU/ℓ, PA IgG 64.0ng/10*7 cells, 血清鉄 21μg/dl, TIBC 101μg/dl, フェリチン 548.9ng/ml, HTLV -116倍未満
- 9) 凝固線溶検査: PT 14.4sec(42.8%), APPT 46.1sec(43.5%), フィブリノーゲン 396 mg/dl, S-FDP 10μg/ml, FDP-D ダイマー 200, アンチトロンビンⅢ 60.0%, トロンボテスト 56.1%, SFMC(-), Coombs テスト直接(-), 間接(-) TAT 3 複合体 2.3μg/ℓ
- 10) LDH isozyme: 総 LDH 1021 IU/ℓ, LDH₁ 162 IU/ℓ(15.86%), LDH₂ 412 IU/ℓ (40.40%), LDH₃ 338 IU/ℓ (33.12%), LDH₄ 88 IU/ℓ (8.6%), LDH₅ 20 IU/ℓ (2.0%)
- 11) Tumor markers: CEA 0.44ng/ml, SCC<0.5ng/ml, CYFRA 1.5ng/ml, NSE 8.0ng/ml, ProGRP 20.0ng/ml,
- 12) 細菌培養: 血液及び胸水: 一般細菌・真菌・結核菌全て陰性
- 13) Hormonal exam: TSH<0.05 μIU/ml, free T3 2.73pg/ml, free T4 1.39ng/dl, ACTH 4.82pg/ml, GH 0.41ng/ml, PRL 7.63ng/ml, FSH 2.74mIU/ml, LH 1.85mIU/ml, コルチゾール 67.0μg/dl, 尿中コルチゾール 547μg/day, 17-OHCS 10.1mg/day, 17-KS 0.8mg/day, IRI 5.3μU/ml, エリスロポエチン 16.7mIU/ml
(A 病院よりの処方としてコートリル(10mg) 2 T, チラージン S(50mg) 2 T)
- 14) Chest Xp: CTR=47%, 右肺門部に浸潤影, pleural effusion(+)
- 15) ECG: W. N. L.
- 16) Abdominal Echo: pleural effusion(+)
- 17) Chest CT: s/o Bil. pneumonia with pleural effusion, Ascites(+)
lymph nodes swelling(-)

18) 骨髓検査:

(6/9. smear): Myeloblast 0.2, Promyelocyte 0.8, Myelocyte 6.6, Metamyelocyte 16.6, Band 15.0, Seg 33.2, Eosino 3.2, Baso 0.6, Lymphoblast 0.0, Prolymphocyte 0.0, Lymphocyte 5.2%, Monoblast 0.0, Monocyte 0.6, Plasmoblast 0.0, Proplasmocyte 0.0, Plasmocyte 2.6, Histioblast 0.0, Histiocyte 1.2, Ruburiblast 0.0, Proruburicyte 0.6, Ruburicyte 13.4, Metaruburicyte 0.2, Undifferentiated cell 0.0, M/E Ratio 5.4

(6/9. clot section): Slightly hypocellular bone marrow, no malignancy

(6/24. smear): Myeloblast 0.2, Promyelocyte 0.8, Myelocyte 13.3, Metamyelocyte 12.5, Band 6.7, Seg 21.8, Eosino 2.5, Baso 0.2, Lymphoblast 0.0, Prolymphocyte 0.0, Lymphocyte 9.2%, Monoblast 0.0, Monocyte 0.0, Plasmoblast 0.0, Proplasmocyte 0.0, Plasmocyte 6.8, Histioblast 0.0, Histiocyte 5.0, Ruburiblast 0.0, Proruburicyte 1.2, Ruburicyte 19.3, Metaruburicyte 0.5, Undifferentiated cell 0.0, Megakaryocyte Normo, Thrombocyte Hypo, M/E Ratio 2.8

細網細胞が好中球, 赤血球を貪食している像を認め, Hemophagocytic syndrome と考えられる。また一部の赤血球に奇形のものあり, 軽度の DIC が考えられる。

(6/24. clot section): Slightly hypocellular bone marrow with a small number of abnormal cells infiltration

Hemophagocytosis を示す Macrophage が散見される。核形やや不整で乏しい胞体を有する Lymphoid 系と思われる abnormal cell あり。

19) 胸水検査: pH 7.8, 比重 1.011, リバルタ反応(+), TP 783 mg/dl, Occult 3+, ADA 4.0 IU/l 以下, LDH 142 IU/l, Alb 0.6g/dl, Glu 108mg/dl, CEA 0.6ng/ml, 細胞数 283/ μ l (細胞分画 neutro 11%, lymph 30%, histio 51%, meso 8%, eosino 0%, plasma 0%)

胸水細胞診: 多数の Macrophage が出現しているが, malignant cell は認めず。

診断; # 1. Hemophagocyte syndrome

2. Respiratory failure due to pneumonia, pleural effusion

3. s/o Sheehan syndrome

4. Essential hypertension

【入院後の経過】; 入院時, 胸水貯留に伴う呼吸不全があり, O₂ 2 l から 3 l の吸入を開始, 意識レベルも翌日には回復した。

血液検査にては CRP 21.8mg/dl, LDH 1003 IU/l と高値であり, Plt 4.6x10⁴/ μ l と低値

であった。感染症と DIC を疑い、抗生剤としてセフメタゾン 2 g を 5 日間、チエナム 1 g を 6 日間、また FOY1000mg を 5 日間投与し、6/14には CRP 8 mg/dl 前後に低下するも、Plt は $2 - 4 \times 10^4/\mu\text{l}$ と依然低値にて推移した。6/7 には Hb 6.6g/dl, WBC 4200/ μl , Plt $3.1 \times 10^4/\mu\text{l}$ と 2 系統の血球減少及び Alb 2.5g/dl と低蛋白血症を呈したことより新鮮血 400cc を 2 日間輸血。6/9 の骨髄検査にて Megakaryocyte は正常、また少数ながら血球貪食像を認めたことや PAIgG が高値であったことより、ITP もしくは hemophagocytic syndrome の可能性を考え、6/17よりプレドニン30mgを投与。

6/24に施行した骨髄検査にて多数の血球貪食像を認め、Hemophagocytic syndrome と診断した。

6/24よりソルメドロール 1 g を 3 日間のステロイドパルス療法を行うも、Plt は $0.7 - 1.7 \times 10^4/\mu\text{l}$ と回復傾向なく、また連日の血小板輸血にも関わらず Plt の増加はみられなかったため、 γ グロブリン製剤（ヴェノグロブリン20g）を 7/1 より 3 日間投与した。

上記治療にも関わらず、7/5 の labo data では、CRP 5.5mg/dl, Plt $0.4 \times 10^4/\mu\text{l}$, WBC 1900/ μl と leukopenia も進行。同日、PM10:00において血圧 80mmHg に低下。PM11:00頃より急速に意識消失し、心肺停止状態となり、心臓マッサージを行うも回復せず、PM11:55永眠される。

【病理剖検診断】

【主病変】

1. Angiotropic B cell lymphoma (Intravascular Lymphomatosis)

(生前クロットセクション：991769 - Slightly hypocellular bone marrow with a small number of abnormal cells)

肉眼的に全身のリンパ節の腫脹は認められず、肝脾腫の所見も認められなかった。また、骨髄は normocellular で、組織学的にも leukemia といえるような細胞密度の高さは認められなかった。

しかしながら、全身の血管内（心筋、大動脈の外膜、両肺、胃粘膜固有層、小腸漿膜下層、顎下腺、肝臓類洞、脾洞、胆嚢漿膜下層、膵臓、腎臓、膀胱外膜、乳腺）を中心として異型リンパ球様細胞の増殖が著明で、一部には内腔を閉塞するように増殖の著明なところ（特に膵臓、腎臓、肺で著明）がみられた。血管壁への浸潤は認められず、angiocentric lymphoma でみられるような細胞の多形性は認められず、比較的均一な細胞で構成されていた。また、細胞は大型で、N/C 比は高く、濃縮したクロマチンを有するものが多くみられ、核の一部には切れ込みが認められた。

以上より、血管の内腔を中心とする異型リンパ球様細胞の増殖が主体を占め、節外臓器原発といえる臓器の腫大もなく、白血病といえる骨髄内での著明な増殖も認めら

れなかったことから, angiotropic lymphoma が最も考えられる。免疫組織学的には腫瘍細胞は LCA および L 26に陽性で, UCHL-1, UEA-1, Factor V IIIに陰性で, B cell lymphoma と考えられる。生前の991996内に存在していた異型細胞も同様の染色態度を示し, lymphoma cells の骨髄への浸潤であったと考えられる。

- a) 臓器浸潤: 肝臓 (グリソン鞘内), 脾臓および副脾 (脾索内), 心筋間質 (心室中隔および右室前壁), 大動脈 (外膜内の間質), 両肺 (肺胞壁, 全般におよぶが散在性), 顎下腺 (間質内), 膵臓 (間質内), 両側腎臓 (皮質および髄質の間質), 骨髄内
b) リンパ節浸潤: 両肺門 (いずれも腫大はなく, 少数の浸潤であった)

2. 血球貪食症候群 (Hemophagocytic syndrome)

肉眼的に骨髄は normocellular bone marrow の像を呈しており, 組織学的には骨髄および脾臓内に多数の赤血球を貪食したマクロファージの浸潤がみられ, 特に脾臓で著明であったが, リンパ節には目立たなかった。上記の lymphoma によってもたらされた hemophagocytic syndrome と考えられる。

右肺上葉には固定後の剖面および組織学的検索にて肺炎の像はなかった。

3. サイトメガロウイルス感染症

胃幽門腺領域に糜爛を認め, lymphoma cells の浸潤部と一致して, 粘膜上皮に Owl's eye を認め, サイトメガロウイルスの感染と考えられる。

【副病変】

1. 大動脈粥状硬化中等度
2. 冠状動脈硬化症 (# 5 - 50%), 心筋斑状線維化
3. 右室軽度拡張
4. 右肺上葉硝子化癥痕巣 (径 2 × 2 mm)
5. 右肺上葉 minute chemodectoma
6. 両肺門リンパ節 anthracosis および silicosis
7. 右卵巣成熟嚢胞性奇形腫
8. 老人性子宮内膜萎縮
9. 子宮体部および頸部 Mönckeberg 型動脈硬化症
10. 骨粗鬆症
11. 両側大腿, 下腿および足背浮腫および背部浮腫
12. 右上腕および両側前腕出血斑
13. 腔水症 (腹水 200ml, 淡血性, 右胸水 300ml, 左胸水 500mlいずれも黄色漿液性)

【臨床上的問題点】

1. 直接の死亡原因

Angiotropic lymphoma を基礎とし, hemophagocytic syndrome を併発し, 死亡さ

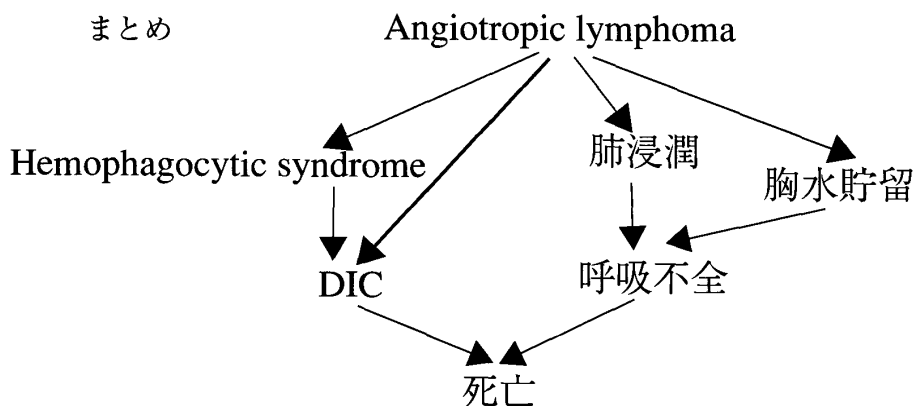
れたものと考えられる。また、lymphoma cells の肺間質内への浸潤や胸水貯留による呼吸不全もこれに加味したものと考えられます。

Angiotropic lymphoma は脳血管が侵襲を受けることが多く、健忘や知覚鈍麻、精神症状、運動障害で発症することが知られています。脳の解剖が施行されていないので、はっきりしたことは言えませんが、譫妄症状、6月3日に低血糖発作として認識されたものや最終的な意識障害の原因として、lymphoma の浸潤による可能性が考えられます。

2. 血球貪食症候群の原疾患

上記のごとく、angiotropic lymphoma が原疾患と考えられます。

(Path. Res Pract. 190 ; 718-724, 1994に本症例と類似の一例報告があります)



主要臓器重量	身長 154cm	体重 51.4kg	脳 -	心臓 320g		
左肺 318g	右肺 425g	肝臓 796g	脾臓 122g	膵臓 148g		
左腎 88g	右腎 82g	甲状腺 8g	左副腎	右副腎		
胸腺 -						
腹水 200ml	左胸水 500ml	右胸水 300ml	心嚢水少量			

参加 133人 (医員 研修医 6, 大学院生 8, 学部学生70, その他の教職員49)

2. 平成11年度 第6回 CPC

症 例：中年女性における原因不明の肝不全の1例 (第31症例, AN. 1026)

日 時：平成11年10月18日 (月) 18:00~19:30

総合司会：第二内科 橋本 浩三

CPC 発表担当者：

1. 臨床経過 第一内科 山内智香子
小野 正文
2. 臨床検査データからのコメント 検査部 杉浦 哲朗
3. 画像所見からのコメント 放射線部 吉田 大輔
4. 病理解剖所見について
第二病理学 竹内 保
5. 特別発言「非ウイルス性肝硬変について」
第一内科 小野 正文

【臨床事項】

【症 例】58歳 女性

【主 訴】全身倦怠感, 食欲不振

【現病歴】 '94年に近医を受診し, 肝障害と腹部エコー上, bright liver を指摘されたが放置。'97年5月, 全身倦怠感が出現し, 眼球の黄染を認めたため, 再度同医を受診。黄疸と肝障害を指摘されるも放置。6月17日には全身状態が悪化し, 家人に伴われて同医に緊急入院となる。入院時, 意識障害は認めなかったが, 下肢に著明な浮腫を認めた。血液検査では貧血, 高血糖, 電解質異常, 低アルブミン血症を認めた。画像上, 肝表面不整, 左葉肥大, 少量の腹水を認めた。非代償性肝硬変, 糖尿病の診断のもとに, 電解質異常の補正, 利尿剤, インスリン, 鉄剤の投与を行うも, 腹水が漸増するために, 8月4日, 原因の検索と治療のため, 当科に紹介入院となった。

Appetite : poor, Sleep : disturbed, Bowel movement : 1/3 - 4 days, Urination : 10/day

Tobacco : (-) Alcohol 多飲歴 : (-)

【既往歴】22歳 肺結核にて右上葉切除

38歳 慢性関節リュウマチ (20年前)

輸血歴, アレルギーなし

【家族歴】父 : Leukemia (M3) で死亡 妹 : DM

【身体所見】

Height 155cm, Weight 64.5kg, BT 37.2°C, Pulse 90/min reg, BP 110/60mmHg
 consciousness alert, orientation not disturbed
 conjunctiva : anemic, subicteric Goiter : free, LN : no swelling
 lung : no rale, heart : systolic murmur in LSB #3, II/VI
 abdomen : soft & distended, tenderness(-), ascites(+ +)
 liver, spleen : undetectable, bowel sound : hyperactive
 extremities : ulnar deviation, pretibial edema(+)
 neurological findings : not particular

【検査結果】

1. 末梢血

RBC $237 \times 10^4 / \mu\text{l}$ ($370 - 490 \times 10^4$) ↓ Ht 24.0% ($34.0 - 49.0$) ↓
 Hb 7.8 g/dl ($11.2 - 15.7$) ↓ MCV 101fl ($84 - 104$) MCH 32.9pg ($28 - 34$)
 MCHC 32.5% ($32 - 36$) WBC 7700/ μl (Band 2%, Seg 37%, Lympho 48%,
 Mono 9%, Eosino 3%, baso 1%) ESR 132mm/hr

2. 凝固線溶検査

PT 36.9% ($70 - 120$) ↓ APTT高度延長のため測定できず HPT 24.1% ($70 - 150$) ↓
 Fibrinogen 188mg/dl ($170 - 300$) s-FDP 40 $\mu\text{g/ml}$ (<10) ↑
 D-dimer 2000 $<\text{ng/ml}$ (<200) ↑ (8/6) TAT 5.1 $\mu\text{g/dl}$ (<3.0) ↑
 $\alpha 2$ -plasmin inhibitor 2.5 $\mu\text{g/dl}$ (<0.8) ↑

3. 生化学

TP 6.9g/dl ($6.5 - 8.0$) FPG 260mg/dl ($70 - 110$) ↑ CRP 3.8mg/dl (0.6) ↑
 ALP 169 IU/l ($70 - 220$) T-Cho 125mg/dl ($130 - 230$) γ -GTP 142 IU/l ($5 - 50$) ↑
 T-Bil 3.1mg/dl ($0.3 - 1.1$) ↑ D-Bil 0.8mg/dl ($0.0 - 0.3$) ↑ ChE 24 IU/l ($220 - 440$) ↑
 Alb 2.4g/dl ($3.8 - 5.1$) ↓ Glb 4.5g/dl ($2.3 - 3.3$) ↑ GPT 27 IU/l ($5 - 37$)
 GOT 117 IU/l ($9 - 27$) ↑ LDH 362 IU/l ($230 - 440$) CPK 22 IU/l ($40 - 130$)
 ALD 2.1 IU/dl ($2.0 - 5.0$) BUN 24mg/dl ($8 - 20$) ↑ Crn 1.8mg/dl ($0.4 - 1.0$) ↑
 UA 6.0mg/dl ($2.6 - 6.0$) Amy 124 IU/l ($80 - 230$) TG 54mg/dl ($76 - 172$) ↓
 TIBC 75 $\mu\text{g/dl}$ ($305 - 454$) ↓ Fe 75 $\mu\text{g/dl}$ ($70 - 160$) Cu 67 $\mu\text{g/dl}$ ($100 - 150$) ↓
 NH₃ 71 $\mu\text{g/dl}$ ($15 - 66$) ↑
 IgG 2180mg/dl ($920 - 1800$) ↑ IgA 1680mg/dl ($110 - 450$) ↑ IgM 174mg/dl ($60 - 285$)

4. 電解質

Na 132mEq/l ($134 - 144$) ↓, K 5.3mEq/l ($3.3 - 4.5$) ↑, Cl 107mEq/l ($98 - 107$)

5. 尿・便検査

比重 1.014 pH 6.0 糖定量 30mg/dl ↑ 蛋白 100mg/dl ビリルビン 0 mg/dl
 ウロビリノーゲン 8.0mg/dl ↑ RBC 100/HPF WBC 10-19/HPF
 便潜血 2 + (トリジングアヤック法)

6. 感染症

HBsAg(-), HBcAb(-), HCV Ab(-), HCV-RNA 定性(-), TPHA 定性(-),
 GBV-C RNA 定性(-), TTV-DNA(-)

7. 腹水

pH:7.5, 比重:1.011, リバルタ反応:(-), 蛋白 985mg/dl,
 細胞数: 129/μl (lymph 90% histio 1.0% meso 9.0%) 漏出性
 細胞診:class I, 培養:細菌検出せず

8. 腫瘍マーカー

PIVKA II (ECLIA): 7 mAU/ml (<40) AFP: 22.4ng/ml (<16) ↑,
 フェリチン 457ng/ml (10-80) ↑

9. その他

Coombs test: direct(+), indirect(-), 抗核抗体(-), RA(-), LE test(-),
 抗 GAD 抗体(-), 抗 LKM 抗体(-),
 抗 mitochondria 抗体(-)

FT₃: 2.85pg/ml (2.47-4.73), FT₄: 0.94ng/dl (1.0-2.1), TSH: 4.27μIU/ml (0.34-
 3.5) ↑, IC(CIQ) 1.5μg/ml (<0.3), BMG: 875μg/l (760-2300) ↑ (尿中) 11100μg/l
 (760-2300) ↑ (血清)

セルロプラスミン 15.1mg/dl (17.0-37.0) ↓

エンドトキシン定量: 5.0pg/ml 未満

CPR: 27ng/ml (血清) (1.2-2.0) ↑

Xp(胸部, 腹部)

胸部: ポータブルのため CTR は測定できず。右上葉切除, C-P angle は sharp
 肺野には鬱血, 浸潤影は認められず。

腹部: colon gas は多いものの, 明かな異常所見は認めなかった。

心電図: 異常なし

腹部エコー:

Liver surface: nodular, parenchyma: coarse pattern SOL(-)

Pancreas, kidney: atrophy(-), SOL(-)

massive ascites(+), portal obstruction(-)

【病理剖検診断】**【主診断】**

- 1) 肝硬変症（甲型, micronodular type), および急性循環障害性変化（好中球浸潤を伴う肝実質の凝固壊死）(1200g)
- 2) 両側黄疸腎, 鬱血, および実質変性（左 198g, 右 212g）
- 3) 肝・脾・両腎・腹部大動脈周囲脂肪組織の化膿性炎症またはグラム陽性球菌感染（敗血症を示唆）

【副診断】

- 1) 心両室肥大（434g）
- 2) 両肺鬱血（下葉）, 軽度（左300g, 右320g）
- 3) 急性および慢性鬱血性脾腫（182g）
- 4) 腹水（600ml）および両側胸水（左100ml, 右100ml）
- 5) 急性膵炎, 軽度（190g）
- 6) 上行結腸の腺管絨毛腺腫（中等度異型, 山田Ⅳ型, 7 × 5 mm）
- 7) 慢性胆嚢炎, 軽度
- 8) 両副腎皮質萎縮（左 7 g, 右 8 g）
- 9) 大動脈粥状硬化症, 軽度
- 10) 全身の出血傾向：消化管（胃～結腸）多発性粘膜出血
心外膜点状出血, 気管支粘膜出血, 両側卵巣出血（左 4 g, 右 4 g）
- 11) 全身皮膚の黄疸
- 12) 両下肢浮腫（軽度 右<左）

参加 83人（医員 研修医 6, 大学院生 6, 学部学生17, その他の教職員54）

3. 平成11年度 第7回 CPC

症 例：急性前骨髄性白血病再発の地固め療法中に、肺炎と高度の黄疸を呈して
死亡した1例（第32症例，AN. 1116）

日 時：平成11年11月25日（木）18：00～19：30

総合司会：第一内科 大西 三朗

CPC 発表担当者

1. 臨床経過：第三内科 小松 直樹
2. 臨床データからのコメント：検査部 杉浦 哲朗
3. 画像所見からのコメント：放射線部 小原 秀一
4. 病理解剖所見について：第一病理学 弘井 誠
5. 話題：
 - ①「急性前骨髄性白血病の分化誘導療法の基礎と実際」
第三内科 上村 由樹
 - ②「薬剤性胆汁鬱滞について」
第一内科 岩崎 信二

【臨床事項】

【症 例】56歳，女性

【現病歴】97年5月より general malaise を自覚するようになり6月に近医を受診。WBC 16100 (blast 84%)，Plt4.4万，Hb11.4であったため当科外来を紹介受診。AML, M3と診断され，入院後 chemotherapy を行った。98年1月に3rd consolidation 終了し退院。以後外来で maintenance を行い，98年8月に6th maintenance が終了し，98年10月の Mark で CR と診断されていた。本人の自覚症状はなかったが，98年11月になり bicytopenia (WBC↓，Plt↓) が進行し Mark で relapse が確認され再入院。再度 chemotherapy を行った。induction 後に Mark で CR と診断。以後特に問題なく chemotherapy を続け，99年4月2日から3rd consolidation を開始した。

【既往歴】20歳：肺結核 【家族歴】father: lung cancer

【現 症】身長 156cm 体重 47kg 脈 拍78/min, regular 血 圧100/60 Head, Neck etc.: conjunctiva; not anemic, not icteric, throat; n. p. Chest : no rales Abdomen; liver, spleen and kidneys; not palp. no mass, no tenderness
Extremities: PTE(-), PTR(+), ATR(+)

【検査成績】99. 3. 29 [生化学] GOT 27, GPT 33, Alp 179, LDH 366, T-Bil. 0.4, D-Bil. 0.0, Glu 90, T-Cho 161, BUN 10, Crn 0.5, UA 4.9, Na 143, K 4.1, Cl 105

[血清] CRP 0.1, TP 6.5, A/G 1.71, Wa(-), HbsAg(-), HCVAAb(-), HTLV-I (-)

[末梢血] RBC 281万, Ht 28.6%, Hb 9.0%, MCV 102, MCH 32.0, MCHC31.5, Plt 14.9万, WBC 2600(band 2, seg.22, lympho 38, mono 37, eosino. 1(%))

[骨髓] 98.11.9 normocellularity, M/E 3.69

分類(%) : erythro 12.8, leuko 47.2 (mbl 3.2, pro 27.4, my 6.8, met 0.4, st 2.0, seg 6.4, eosino 0.4, baso 0.6), mono 8.6, lympho 31.4, pl 0.8

98.12.8 normocellularity, M/E 1.84

分類(%) : erythro 24.8, leuko 45.6 (mbl 0.4, pro 1.4, my 19.0, met 4.0, st 8.0, seg 12.0, eosino 0.2, baso 0.6), mono 20.8, lympho 8.4, pl 10.4

[染色体] 98.11.9 46, XX, t(15;17(q22;q21))[12] /46,XX [8]

98.12.8 46, XX

【経過】 4月2日から3日間 chemotherapy (IDR, Ara-C) を施行。6日から感染予防のため経口抗生剤 (SPFX, ITCZ) を投与開始。13日から high fever が出現し、右側頸部に自発痛がみられたことから蜂巣炎と考え点滴抗生剤 (CPR, ISP) を開始。15日には CRP 10.3に上昇したため CPR→IPM/CS に変更, また WBC400のため G-CSF を開始 (しかしその後も agranulocytosis は続く)。19日には CRP 32.9に上昇, また chestX-ray で異常陰影 (左下肺野斑状影) が出現したため, fungus を疑い AMPH を開始。23日には CRP38.0に上昇, diarrhea があったことから MRSA colitis を考え TEIC を開始。これらによりその後 CRP は徐々に下がっていった。このころから血圧低下 (BP 70/40) がみられ昇圧剤使用開始。以後, 全身状態は徐々に悪化していき, 重症感染症による DIC の合併が考えられた。5月になって, direct 優位の T-Bil. 上昇が進行し, 11日には T-Bil. 10.6, D-Bil. 8.5, Alp 456 に上昇したため, IPM/CS→PAPM/BP に, TEIC→VCM に変更。このころから hemoptysis が出現。15日には T-Bil. 16.4, D-Bil. 11.2に上昇。点滴抗生剤をすべて中止した。17日には T-Bil. 20.8, D-Bil. 17.3, Alp599に上昇。18日 (3rd consolidation day 47) に arrest となる。

(bacteriology)

咽頭 : MRSA, Enterococcus faecalis (3/15)

MRSA (4/19, 4/26, 5/11, 5/17)

喀痰 : haemophilus parainfluenzae (4/5)

MRSA (4/19, 5/7)

便 : MRSA (3/15, 4/5, 4/13)

(その他)

カンジタ抗原 (-) (4/22)

アスペルギルス抗原 (-) (4/22)

β-D-グルカン (-) (4/22, 5/17)

エンドトキシン (-) (4/22)

クロストリジウム抗原 (-) (4/22)

尿：(-) (3/15, 4/5, 4/13, 4/19)
 血液：(-) (4/21, 4/23, 4/26, 4/27, 5/11, 5/17)
 99. 5. 17 [生化学] TP 3. 3, A/G 1. 20, Glu 87, CRP 25. 4, Alp 599, T-Cho 87, γ -GTP 85, T-Bil. 20. 8, D-Bil. 17. 3, ChE 53, Alb 1. 8, Glb 1. 5, GPT 48, GOT 39, LDH 424, CPK 260, ALD 13. 2, BUN 72, Crn 1. 3, UA 3. 0, Amy 81, s-Nal 160, s-K 4. 0, s-Cl122
 [末梢血] RBC 223万, Ht 20. 8%, Hb 6. 7, MCV 93, MCH 30. 0, MCHC 32. 2, Plt 11. 1万, WBC 400 (band 3, seg. 16, lympho 71, mono 5 (%))
 [尿] SG 1. 013, pH 6. 0, sugar 0, protein 20mg/dl, occult +3, acetone 0, bil. 4. 00mg/dl, urobil. 6. 0mg/dl, RBC >100/HPF, WBC 0 ~ 1 /HPF.
 PT 11. 6s(69. 2%), APTT 36. 4s(65. 1%), D-dimer 500, AT-III 44. 0%

【病理剖検診断】

【主要病理解剖診断】

1. Acute promyelocytic leukemia 治療後,
hypocellular bone marrow with leukemic cell proliferation
2. 出血傾向：皮膚，咽喉頭，食道，胃，左肺下葉，腎盂，子宮
3. 器質化肺炎（左下葉，出血を伴う）（左肺：510g）
4. cholestatic hepatitis (compatible with drug-induced) (肝：1400g)
5. Acute pancreatitis with peritonitis (膵：174g, 腹水：800cc, 淡血性)
6. ヘモジデロシス (肝，脾，骨髓，膵)
7. 胆汁性ネフローゼ (腎：左 148, 右 176g)

骨髓は軽度 hypocellular ですが，nASD エステラーゼに染まる胞体を持つやや幼若な細胞が有核細胞の多くを示す部分があります。他の部分は histiocytic cell が多く見られ，全体としては造血細胞は乏しいです。出血を伴い硬度を増した左肺下葉では肺胞の構築は比較的保たれ，肺胞腔内には出血が高度で，器質化を伴っています。浸潤細胞はマクロファージなどが主体で，好中球の浸潤は見られませんが（好中球は末梢血にもほとんどない），fibrin の析出が肺胞内にみられる部分があり，経過も加味し，肺炎があると考えます。一部好塩基性に均質に染まる核がみられますが，ウイルスの確証は得られませんでした。

咽頭には潰瘍がみられ，滲出が著明で，食道にも浅い潰瘍が散見されます。胃は多発性の粘膜出血をみます。出血源は咽頭部がもっとも考えやすいと思います。

膵脂肪織の壊死を認め，マクロファージの反応，石灰化をみます。好中球はみられません，経過のある急性膵炎の像です。尾部近傍には大網が癒着し，腹膜炎を呈していたと考え

ます。

肝は主に門脈域の小葉間胆管に胆汁鬱滯像を認め、また、ヘモジデリンの沈着が著明です。leukemic cell の浸潤はみられません。肝外胆道には著変ありませんでしたので、薬剤性の胆汁鬱滯が第一に考えられます。

出血部に関しては顕著な leukemic cell の浸潤はみられません。咽頭、食道では細菌の繁殖がみられます。

白血病治療後で、白血球減少、血小板減少から肺炎、出血をきたし、さらに肺炎、肝障害、黄疸が加わった状態に、咽喉頭部から出血し、誤嚥により、気道の閉塞をきたし、死に至ったと考えます。

参加 92人（医員 研修医 5，大学院生 4，学部学生37，その他の教職員46）

4. 平成11年度 第8回 CPC

症 例：急性に経過する呼吸不全で死亡した1例（第33症例，AN. 1101）

日 時：平成11年12月20日（月） 18：00～19：30

総合司会：放射線科 吉田 祥二

CPC 発表担当者：

1. 臨床経過 第三内科 原田 良司
小林 誠
2. 臨床検査データからのコメント 検査部 杉浦 哲朗
3. 画像所見からのコメント 放射線部 小原 秀一
4. 病理解剖所見について 第二病理学 大舘 祐治
5. 特別発言「間質性肺炎の急性増悪について」

臨床面から

第三内科 小林 誠

病理学的側面から

第二病理学 大舘 祐治

【臨床事項】

【症 例】72才 女性

【主 訴】呼吸困難

98年7月に DOE の主訴で当科を受診、胸部 X 線で間質影を認めた。血液検査で Crn 2.9, BUN 60, K 6.0であり、慢性腎不全による uremic lung を疑われ、第二内科に紹介となった。uremic lung は否定されたが、CRF は食事療法で control される

こととなった。lung shadow については interstitial pneumonia が疑わしいとして、当科外来にて気管支鏡が施行されたが、肺胞組織が得られず確定診断には至らなかった。11月5日に精査のため当科入院となり、再度の気管支鏡を勧めたが、本人は再検査を嫌がり自主退院していった。ただ11月2日より PSL20mgの隔日投与が開始されており、DOE は改善された。その後は本人の希望で Y 診療所で follow-up されていた。

99年2月3日夜に、呼吸困難を主訴に当科を受診、血液ガスで PaO₂ が 35.7 Torr (O₂ 1.5L nasal) と著明な hypoxia を認め、胸部 X 線では interstitial pneumonia の急性増悪が疑われたため、直ちに緊急入院となった(入院の10日前より感冒様の症状があり、インフルエンザが間質性肺炎の急性増悪の引き金になっていると考えられた)。

【既往歴】 50才 Hypertension

【家族歴】 特記事項無し

【現 症】 BW 53kg, Ht 151cm, BT 36.4℃, pulse 105/min, reg. BP 160/90, superficial LN swelling(-), chest: bil. crackle, no murmur, Abdomen: liver, spleen, kidney not palpable. PTE(+)

【検査成績】 HBsAg(-), HCVAb(-), STS(-)

第2回入院時 TP 6.5, glu 156, CRP 21.7, ALP 152, T-cho 153, γ-GTP 8, T-bi 10.4, ChE 182, Alb 3.2, GPT 3, GOT 14, LDH 636, CPK 52, BUN 33, Crn 3.4, UA 7.1, Amy 293, Na 136, K5.1, Cl 104, RBC 265, Ht 26.1, Hb 8.2, Plt 34.4, WBC 13,800, ABG (O₂ 1.5L nasal), pH 7.373, pCO₂ 37.1Torr, BE-2.7 pO₂ 35.7Torr, SaO₂ 67.1%

【臨床経過】 CPAP マスクで呼吸管理を行い、直ちにパルス療法 (mPSL 1 g×3 day) を開始した。また、慢性腎不全も考慮し、抗生物質を PIPC 1 g×2/day で行った。しかし、hypoxia は急速に進行し、治療にも全く反応することなく、2月6日16時41分、呼吸不全により永眠された。

【病理剖検診断】

【主診断】

1. 通常型間質性肺炎 Usual interstitial pneumonia (UIP) の急性増悪 (organizing pneumonia {OP} +diffuse alveolar damage {DAD} パターンに感染を伴う) (454, 649g)
2. 動脈硬化性胸部大動脈瘤

【副所見】

1. 両側腎の高度な動脈硬化・細動脈硬化性変化 (72, 68g)

2. 高度な大動脈硬化症+冠硬化症
3. 肝の小葉中心うっ血 (764g)
4. 脾の萎縮 (56g)
5. 両側副腎皮質の軽度な萎縮
6. 淡赤褐色胸水 (100, 50ml)
7. 淡黄褐色心嚢水 40ml
8. 胃腸管粘膜の浮腫
9. 膵管上皮の単純性肥大

参加 63人 (医員 研修医 4, 大学院生 6, 学部学生15, その他の教職員38)

5. 平成11年度 第9回 CPC

症 例：縦隔に原発し、肺、脳に多発性転移の見られた絨毛癌の男性症例
(第34症例, AN. 1128)

日 時：平成12年1月28日 (金) 18:00~19:30

総合司会：第二内科 橋本 浩三

CPC 発表担当者：

1. 臨床経過 第三内科 畠山 暢生
2. 臨床検査データからのコメント 検査部 山崎 文靖
3. 画像所見からのコメント 放射線部 小原 秀一
4. 病理解剖所見について

第一病理学 黒田 直人

ミニ・レクチュア 「絨毛癌の臨床」

周産母子センター 前田 長正

【臨床事項】

【症 例】22歳 男性, 【職 業】居酒屋の店員

【主 訴】血痰, 湿性咳嗽, 発熱 (38度台), 労作時呼吸困難

【現病歴】生来著患なし。平成10年1月下旬より咳と血痰を認めるようになった。平成10年3月初旬より全身倦怠感が出現し、中旬より38度台の発熱と体動時に呼吸困難を自覚するようになったため3月23日近医を受診した。胸部 X 線にて異常陰影を認めたため、翌日、当院放射線科外来に紹介受診となる。胸部 CT にて前縦隔腫瘍、多発性の肺内腫瘍を認めたため3月26日当科外来に紹介受診。3月27日精査加療目的にて入院となる。

【既往歴】 12歳 虫垂炎にて虫垂切除術

【家族歴】 父 肝臓癌

【嗜好】 タバコ 1日30本 5年間, アルコール 1日ビール(大瓶) 1本 3年間

【身体所見】 身長 172cm, 体重 76kg, 脈拍 102/min 正, 血圧 136/76mmHg

表在リンパ節腫脹を認めず。眼瞼結膜に貧血なし, 眼球結膜に黄疸なし。

心臓・肺に雑音認めず。腹部においても肝臓・脾臓・腎臓を触知せず。

浮腫を認めず。神経学的に異常所見を認めず。陰囊にも異常認めず。

右乳頭直下に約 1 cm 大の弾性硬な腫瘤を触知。

【検査成績】 [末梢血] RBC 422万/ μ l, Ht 40.3%, Hb 12.9g/dl, MCV 96, MCH 30.6, MCHC 32.0 Ret. 1.6%, Plt 45.2万/ μ l, WBC 14900/ μ l (band 4, seg 75, lym 12, mono 6, eos 2, baso1) (%), NUC-RBC 0/100WBC

[bone marrow] NCC 15.8万/ μ l, M/E ratio 4.81 異型細胞をみとめず。

TP 6.3g/dl, glu 71mg/dl, alb 3.7g/dl, CRP 14.3mg/dl, ALP 251 IU/l, T-cho 129 mg/dl, γ -GTP 64 IU/l, T-bil 0.7mg/dl, D-bil 0.1mg/dl, Che 168 IU/l, GPT 34 IU/l, GOT 25 IU/l, LDH 875 IU/l, CPK 47 IU/l, ALD 5.6 IU/l, BUN 6mg/dl, Crn 0.6mg/dl, UA 3.9mg/dl, Amy 94 IU/l, Lip 34 IU/l

血沈 60mm/hr, 蛋白分画 正常

Na 138, K 3.8, Cl 105, Ca 4.4, P 2.0(mEq/l)

[尿] SG 1.032, pH 6.0, sugar 0mg/dl, protein 30mg/dl, 潜血(-)

[便] 潜血(-), Hb(-)

RPR(-), TPHA(-), HBsAg(-), HCVAb(-), HTLV-Ab(-)

PT 13.1(51.1%), APTT 47.9s(48.6%), FIB 753mg/dl, s-FDP < 10 μ g/dl

FDP-D.D. 1000ng/dl, AT-106%

動脈血ガス(室内気) pH 7.451, PCO₂ 33.7mmHg, PO₂ 70.2mmHg, HCO₃ 23.4mM/l,

S-Fe 16 μ g/dl, UIBC 232 μ g/dl, フェリチン 507.3ng/ml,

カンジダ抗原(-), β -D グルカン 11.9pg/ml(20以下)

[喀痰培養] H-parainfluenza 1+, 結核菌(塗沫・培養)陰性

[喀痰細胞診] 悪性細胞を認めず。

[CT ガイド下肺腫瘍針生検] malignant tumor

[腫瘍マーカー] CEA 0.7ng/ml(5以下), SCC < 0.5ng/ml(1.5未満), NSE 7.5ng/ml(10以下), AFP 1.68ng/ml(20以下), HCG 11000mIU/ml(0.5未満)

β -HCG 52.0ng/ml(0.1未満)

【入院後の経過】

胸部 X 線・CT より原発性前縦隔腫瘍に伴う多発性肺内転移と考えられた。

平成10年3月27日入院後、各種、画像検査を行った。また、組織学的診断を得るために、右乳頭直下腫瘍の生検、CTガイド下針生検を行った。組織学的に確定診断を得ることはできなかったが、腫瘍マーカーや年齢などにより総合的に判断し、縦隔原発絨毛癌とそれに伴う多発性肺内転移と診断した。入院後も毎日に血痰の増加と、肺内転移巣の急速な増大傾向を認めたため、4月1日より化学療法を開始した。

- ① H10. 4. 1. CDDP 150mg/body (d1), VP-16 180mg/body (d1~4),
Bleomycin 30mg/body (day9)
- ② H10. 4. 23 CDDP 40mg/body (d1~5), VP-16 180mg/body (d1~5)
(H10. 5. 4 退院。腫瘍は縮小傾向。5. 8. 国立ガンセンターに入院。)
- ③ H10. 5. 15 CDDP 120mg/m² (d1), VP-16 100mg/m² (d1~5)
- ④ H10. 6. 5 CDDP 120mg/m² (d1), VP-16 100mg/m² (d1~5), IFM1. 2 g/m² (d1~5)
- ⑤ H10. 6. 29 CDDP 120mg/m² (d1), VP-16 100mg/m² (d1~5), IFM1. 2g/m² (d1~5)
- ⑥ H10. 7. 30 CBDCA 200mg/m² (d1~5), VP-16 250mg/m² (d1~5), CAP1. 2g/m² (d1~5)
H10. 8. 6. PBSCT この頃、腫瘍は最も縮小していたが、腫瘍マーカーは完全には正常化せず、根治的腫瘍切除術は断念。
(H10. 9. 4 国立ガンセンターを退院。余命3カ月と思われQOLを考え当科外来でVP-16の内服となる。) ラステット50mg (2w内服, 2w休薬)
- H10. 11. 15 自宅にて全身痙攣をきたし、救急車にて緊急入院となる。頭部CT, MRIにて脳転移巣(左前頭葉)を認めたため11. 19もみのき病院にてガンマーナイフ治療を行う。
- ⑦ H10. 11. 26 CDDP 40mg/body (d1~5), VP-16 180mg/body (d1~5)
H10. 12. 3 新たなる脳転移巣出現するも、化学療法の効果を期待し、経過観察。
H11. 2. 5 2回目のガンマーナイフ治療(7ヵ所の転移巣に対し)
- ⑧ H11. 2. 8 (外来) CDDP 60mg/body (d2, 3), VP-16 180mg/body (d1~3)
- ⑨ H11. 2. 24 (外来) CDDP 60mg/body (d2, 3), VP-16 180mg/body (d1~3)
- ⑩ H11. 3. 17 (外来) CDDP 50mg/body (d2, 3), VP-16 180mg/body (d1, 2)
H11. 3. 25 3回目のガンマーナイフ治療(6ヵ所の転移巣に対し)
- ⑪ H11. 4. 9 TXT 90mg/body (d1), CBDCA 450mg/body (d1)
- ⑫ H11. 4. 30 (外来) CDDP 60mg/body (d1, 2), VP-16 180mg/body (d1, 2)
- ⑬ H11. 5. 18 CDDP 60mg/body (d1, 2), VP-16 180mg/body (d1, 2)
H11. 5. 28 4回目のガンマーナイフ治療(11ヵ所の転移巣に対し)
- ⑭ H11. 6. 7 (外来) CBDCA 450mg/body (d1), VP-16 150mg/body (d1, 2)
H11. 6. 24 (外来) CBDCA 400mg/body (d1), VP-16 150mg/body (d1, 2)

H11. 6. 28 5 回目のガンマーナイフ治療 (13ヵ所の転移巣に対し)

⑮ H11. 7. 12 (外来) CBDCA 300mg/body (d1), VP-16 150mg/body (d1)

外来にて、化学療法を継続していたが、抗腫瘍効果はほとんど見られず、貧血、呼吸状態などの増悪がみられたため H11. 7. 14 に 7 回目の入院となる。濃厚赤血球・血小板輸血、酸素投与により、一時的に全身状態改善するも、肺内腫瘍の増大は止まらず徐々に全身状態は悪化した。

H11. 7. 27 CAV 療法 (VDS 3 mg/body, CPA 400mg/body, ADR 20mg/body) + PSL 40mg/body 投与するも効果なく、全身痙攣、意識レベルの低下をきたすようになった。8月3日よりタール便も出現するようになり、8月5日に大量の咯血、その後さらに呼吸状態悪化し、8月7日午後1時28分永眠された。

【病理剖検診断】

【主病変】

1. 前縦隔原発絨毛癌

化学療法後状態 (CDDP, VP-16, PE, VIP, CBDCA, CPA, タキソテールなど15クール) gamma-knife 療法後状態 (多発性脳転移巣に対し)

- a) 原発巣：初診時に認められた腫瘍は、肉眼的に触知されなかった。また、組織学的には縦隔内の脂肪組織内に径 2×2 mm 大の壊死組織を、ヘモジデリンを貪食したマクロファージが集簇して取り囲み、その周囲には線維化がみられたが、viable cancer cells の存在はみとめられなかった。しかしながら、縦隔内の小血管に微小な腫瘍塞栓の像がみられた。壊死の近傍には胸腺組織が認められ、前縦隔の thymic region より発生した可能性が考えられる。

以上より、原発巣に関しては化学療法が著効したものと考えられる。

- b) リンパ節転移：縦隔内 (母指頭大数個)、気管分岐部 (母指頭大2個)、左肺門上窩 (母指頭大2個)、腸間膜 (示指頭大1個)、右肺門 (母指頭大2個)、左肺門 (小指頭大1個)

いずれも出血、壊死傾向が強く、好塩基性ないしは淡明な細胞質を有し、腫大した核と明瞭な核小体を有する異型性の強い細胞性栄養細胞類似の細胞が充実性に増殖し、その間には好酸性の細胞質を有し、不整形で多核の合胞体性巨細胞の介在がみられた。なお、免疫染色にて CAM 5.2, placental ALP に cytotrophoblastic cells が瀰漫性に陽性を示し、syncytiotrophoblastic giant cells が散在性に β -HCG に陽性を示し、choriocarcinoma の所見と考えられた。

- c) 臓器転移：両肺多発性 (右上葉には径 $8.5 \times 6.5 \times 4.5$ cm, $8.5 \times 6.5 \times 5$ cm の2個の腫

瘤がみられ、前者は後面で壁側胸膜と強固に癒着し、用手剥離は困難で、約50mlの血性胸水の貯留を認めた。右中葉には径2.2×2×1.7cm、右肺下葉には径14×12×10cmと巨大な腫瘍が認められ、横隔膜および心膜と癒着していたが、腹腔内や心膜腔への露頭は認められなかった。左上葉には最大径7×4.5×4cmの大小様々な腫瘍が認められ、下葉には径12×11×9cmの腫瘍が認められた。左胸腔内にも約20mlの血性胸水の貯留が認められ、胸膜炎の存在が示唆される。いずれも組織学的に出血、壊死傾向が強く、右中葉および左上、下葉の小さな一部の結節では完全に壊死に陥っていた。)、肝臓 (左葉を中心に多発性の転移が見られ、最大のものでは径3.5×3.3×3cmの腫瘍が認められた。)、膵臓 (最大径2.5×2.2×2cm大の腫瘍が4個認められた。)、腎臓 (左腎下極の髓質を主体とし、皮質を巻き込む径4.5×4×3.5cmの著しい出血を伴う腫瘍が認められた)、胃 (体下部前壁に径6×5×3mmの暗赤褐色調を呈する粘膜下腫瘍様の隆起がみられ、中央部には陥凹が認められた。粘膜下を中心に転移がみられた。)、空腸 (最大径3.8×3.2×0.6cm大の暗赤褐色調の腫瘍が6個認められ、粘膜下層から漿膜下層にかけて転移がみられた)、横行結腸 (径4×4×3mm大1個)、直腸 (最大径2.5×2.2×1cmの暗赤褐色調の腫瘍が3個、粘膜下層から漿膜下層にかけて転移がみられた) この他、上記腫瘍による両側肺門部肺血管閉塞症および右心房内血栓が認められた。

【副病変】

1. 左室側壁斑状線維化 (冠状動脈腫瘍塞栓による)
2. 口腔内糜爛
3. 頭部脱毛 (化学療法の影響と考えられる)
4. 精細管内胚細胞低形成、間質 Leydig 細胞増生および間質の石灰沈着
(化学療法の影響が考えられる)
5. 正形成性骨髄

【臨床上の問題点に対する回答】

1. 絨毛癌の組織学的診断の確認
上記のように転移巣は肉眼的に出血の著しい腫瘍で、組織学的にも cytotrophoblastic cells と syncytiotrophoblastic giant cells で構成される腫瘍で、免疫染色結果からも判断しても絨毛癌の診断でよいものと考えます。
2. 肺出血の部位および程度
右上、下葉および左下葉の大きな転移巣が主たる出血源であったものと考えられ、気管支内腔への腫瘍の進展や肺血管への腫瘍塞栓も加味されたものと考えます。
3. 肺感染症について
肺内には明らかな感染症の所見は認められませんでした。
4. 下血の原因

直腸，空腸の粘膜下層を中心とする転移巣から管腔内に潰瘍が露出し，この部から出血していたものと考えます。

【死因に対する考察】

縦隔腫瘍の化学療法後状態で，多発性肺転移および胸膜炎による胸水貯留をきたすとともに肺血管への腫瘍塞栓を併発し，呼吸不全のため死亡されたものと考えられる。原発巣に関しては小さな壊死病巣を残すのみであり，viable cancer cells は認められず，治療が著効したのと考えられる。縦隔原発の絨毛癌は非常に稀な疾患であり，他の胚細胞性腫瘍と複合してくるタイプも存在するようであるが，今回様々な転移巣で組織学的検索を施行したが，他の胚細胞性腫瘍の成分は認められず，純粋な絨毛癌であったものと考えられる。また，予後としては発症から1ないし2か月で死亡されることが多いが，今回の経過は1年7か月と従来の報告より経過が長く，原発巣の治療が著効したことによるものと考えられる。

主要臓器重量	身長169cm	体重59.6kg	脳-	心臓 352g		
左肺 1385g	右肺 1840g	肝臓 1870g	脾臓 152g	膵臓 108g		
左腎 140g	右腎 138g	甲状腺 22g	左副腎 8g	右副腎 6g		
胸腺						
腹水なし	左胸水 20ml	右胸水 50ml	心嚢水50ml			

参加 69人 (医員 研修医 3, 大学院生 3, 学部学生37, その他の教職員26)

6. 平成11年度 第10回 CPC

症 例：結腸癌術後に食道癌が見出され，肝・肺に転移を生じた症例
(第35症例，AN. 1063)

日 時：平成12年 2月24日 (木) 18:00~19:30

総合司会：総合診療部 倉本 秋

CPC 発表担当者：

1. 臨床経過 第一外科 間島 國博, 小林 道也
2. 臨床検査データからのコメント 検査部 杉浦 哲朗
3. 画像所見からのコメント 放射線部 小原 秀一
4. 病理解剖所見について 第二病理学 岩田 純

ミニ・レクチュア 「食道癌の臨床」

第一外科 荒木京二郎

【臨床事項】

【症 例】67歳 男性

【臨床診断】# 1 Sigmoid cancer # 2 Liver metastasis (# 3 Lt hydronephrosis)

【主 訴】下痢, 下腹部痛

【既往歴】S27年 Tb

【現病歴】H 6年6月中旬頃から頻回の便意があり(軟便～水様便が5～6回)。同年7月に近医で、注腸検査, CT を行い, 上記を疑われ7月22日に当科へ紹介となった。

◆第1回目の入院(H6.7/22～H6.9/1)

手術(H6.8/4)

所見;腫瘍はS-colon～Rsにあり,回腸末端より約20cm口側の回腸及び左尿管に直接浸潤していた。肝臓S7に転移を認めた(1ヶ)。

SRs, 3型, Well differentiated adenocarcinoma, 4.5cm 全周性, Si(回腸, 左尿管), P0, H1(S7), M(-), n1(+), clinical stage IV

術式; #1. 高位前方切除術<D3>(根治度B) #2. 回腸, 肝臓, 左尿管部分切除術

#3. 胃十二指腸動脈から固有肝動脈へ動注カテ挿入 #4. 胆嚢摘出術

化学療法

動注ポートより固有肝動脈へ

8/19～8/23 5-FU 250mg/日 4日間持続動注

8/23 CDDP10mg

8/26～8/30 5-FU 250mg/日 4日間持続動注

8/26 CDDP10mg

OK432皮下注: 8/26 1KE, 8/28 3KE, 8/30 5KE, 9/1 5KE

◆外来通院 & 化学療法(H6.9/2～H9.12/3)

【外来フォローアップ中の経過】

H6.12/21 CTで肝S5, S6の境界部にΦ1.8cm大のlow density spotを認めた。

H7.1/4よりクレスチン3包(分3) 内服開始。

H7.8/2 注腸検査 再発の所見なし

8/14 CT 再発の所見なし, US 肝S5, S6に再発の疑い?

H8.2/19 CT 肝S8に嚢胞, DIP 左尿管に軽度の狭窄

8/26 CT 特に所見なし, DIP 左腎盂の軽度の拡張
再発を示す所見なし

H9.8 変化なし

11/7 CT 肝S8, S6～S7, S4にlarge mass 再発の所見を認めた。

外来での化学療法

CDDP, 5-FU を用いた動注 (固有肝動脈) 化学療法: 10クール

(トータル CDDP 100mg, 5-FU 10000mg)

OK432皮下注 15回 (トータル 18KE)

◆ 2回目入院 (H 9.12/4 ~ 12/24)

H 9.12/4 血管造影

動注ポートからの造影では, 肝動脈は造影されず

固有肝動脈は閉塞, 左胃動脈→右胃動脈→固有肝動脈と造影された。

腹腔動脈より, MMC10mg, 5-FU500mg 動注

UFT 3 cap (分3) 内服開始

H10. 5/11 食欲低下, 全身倦怠感, 頻脈

◆ 3回目の入院 (H10. 5/13 ~ 5/23) 食べると嘔吐

5/14 吐血

5/15 上部消化管内視鏡施行

門歯列より24~36cm (Iu~Im) に, 口側は全周性で肛門側は1/3 ~ 2/3 周性 (前壁~右側壁中心) の進行食道癌を認めた。ここより, 出血(+).

生検: squamous cell carcinoma (moderately~poorly differentiated)

十二指腸に腸液が充満し拡張, このためイレウス管を挿入。

5/23 永眠された。

【病理剖検診断】

【主診断】

1. 多重癌

- 1) 食道癌 (類基底細胞-(扁平上皮)癌, 胸部中部食道 Mt, 長径 7.5cm, 全周性 [進行癌])

infx, pT 4 (pAdj), ie(-), ly2, v2, plM 0, pN 2, pM 1 : pStage IVb

浸潤: 心膜 (黄褐色透明心嚢液 18ml)

転移: 肝, 両肺, 左頸部軟部組織

リンパ節; 傍食道, 傍気管

- 2) S 状結腸癌 (高分化腺癌) 術後癒着

再発・転移: なし

高位前方切除術, 左尿管・回腸・肝 (S7) 部分切除, および胆嚢摘出術術後状態 (1994年 8月 4日施行)

腹腔内臓器 (腸管・肝・大網・腹壁) の線維性癒着を伴う

2. 両肺上葉の気管支拡張症, 右肺上葉のアスペルギルス症, 両肺下葉の気管支肺炎 (左; 476g, 右; 464g) および両側胸膜線維性癒着

【副診断】

1. 心萎縮および右房・右室拡張 (220g)
2. 肝小葉中心性の鬱血と肝細胞の変性・壊死 (急性循環障害性変化) および肝内胆汁鬱滞 (2210g)
3. 両腎鬱血 (左; 128g, 右; 108g) および右腎髓質間質性腫瘍 (髓質線維腫) (径 1 mm)
4. 脾鬱血, および髓外造血 (軽度) (90g)
5. 食道潰瘍 (入口部: 5 × 1 cm, 3 × 1 cm, U1-III)
6. 胃潰瘍 (胃体部小弯: 1.5 × 1 cm, U1-II), および慢性萎縮性化生性胃炎
7. 十二指腸潰瘍 (下行脚, U1-IV)
8. 両副腎皮質萎縮 (左; 4 g, 右; 2 g)
9. 大動脈・肺動脈の粥状硬化症 (軽度)
10. 下大静脈・右総腸骨静脈血栓症
11. 前立腺結節性過形成
12. 両側陰嚢水腫 (ごく軽度) (左; 14g, 右; 14g)
13. 羸瘦および全身皮膚の黄疸
14. 虫垂切除術術後状態

参加 79人 (医員 研修医 0, 大学院生 4, 学部学生 32, その他の教職員 43)

7. 平成11年度 第11回 CPC

症 例: SLE と抗燐脂質抗体症候群を基礎疾患として, 急性心不全, 肝不全で死亡された
13歳女兒の一例 (第36症例, AN. 1105)

日 時: 平成12年 3月31日 (金) 18:00~19:30

総合司会: 第一内科 大西 三朗

CPC 発表担当者:

1. 臨床経過 小児科 橋詰 稔
2. 臨床検査データからのコメント 検査部 武田 京子
3. 画像所見からのコメント 放射線部 小原 秀一
4. 病理解剖所見について 第一病理学 成瀬 桂史

ミニ・レクチュア 「抗燐脂質抗体症候群について」

小児科 脇口 宏

【臨床事項】

【症 例】13歳，女児

【主 訴】発熱，全身倦怠感

【家族歴】特記すべきことなし

【既往歴】昨年の冬，手足に湿疹を認め，しもやけとして外用薬塗布し軽快した。

【現病歴】平成10年11月24日夜，歩行時に軽度の胸痛を認めた。以後，胸痛は消失し，翌日，37.2℃，軽度の咳嗽出現した。27日から，高熱，全身倦怠感出現し，12月1日紹介医受診。心膜摩擦音聴取，心拡大，心筋逸脱酵素の上昇から心筋炎が疑われ，高知医大小児科紹介入院となった。

【入院時現症】

全身状態：意識清明，血圧：85/50mmHg，脈拍：120/分，呼吸数：70/分，
 体温：39.2℃，心：整，心膜摩擦音 Levine 3/6，肺：ラ音なし，
 腹部：平坦，軟，肝：4 cm触知，弾性やや硬，脾：触知せず，咽頭：発赤なし，
 頸部リンパ節：小指頭大数ヶ触知，皮膚：貧血様，チアノーゼ，黄疸，浮腫なし，
 蝶形紅斑，輪状紅斑，皮下結節なし

【経過】入院時，胸部写真でCTR 58%と心拡大を認め，心エコーにて心外膜炎および心筋炎と診断した。ECGでは低電位。血小板減少，心不全は急速に進行し，血圧低下，肺水腫，無尿となり，12/4～12/24まで人工呼吸管理，血液透析，IABPを必要とした。ステロイド，ステロイドパルス療法，強心剤，利尿剤，酸素投与，カテコラミン投与，各種輸血頻回投与，サイクロフォスファミド大量療法を行い，尿量は改善した。その他の所見も徐々に改善傾向が見られた。しかし，平成11年2月26日，GPT 56，GOT 15，LDH 446と上昇し，嘔吐出現した。ECGではSTが低下，心筋シンチでは左室を中心としてTIの広範な取り込みを認めた。その後，肝機能は急速に増悪し，3/2にはGPT 4888，GOT 1905となった。DICを合併し，抗凝固剤，肝保護剤，アミノ酸輸液，血液濾過，ステロイドパルス，ガンマグロブリン大量療法を施行したが，血圧低下，心不全進行し，3/6死亡された。

【入院時検査成績 (1)】

RBC	193×10 ⁴	/mm ³	T-Bil	1.2	mg/dl
Ht	19.4	%	D-Bil	0.1	mg/dl
Hb	6.7	g/dl	ALP	142	IU/L
reticulo	7.5	‰	γ-GTP	4	IU/L
Plt	24×10 ⁴	/mm ³	GPT	34	IU/L
WBC	15,800	/mm ³	GOT	111	IU/L

Band	2 %	LDH	2,320 IU/L
Seg	74 %	T-Cho	102 mg/dl
Lym	16 %	CHE	145 IU/L
Mo	7 %	Crn	1.5 mg/dl
Aty-Ly	1 %	BUN	55 mg/dl
		UA	8.6 mg/dl
CRP	19.5 mg/dl	CPK	763 IU/L
TP	6.9 g/dl	Alb	5.4 IU/L
Alb	3.7 g/dl	Amy	46 IU/L
Glb	3.2 g/dl	トロポニン T	8.3 ng/ml
A/G	1.16	ヒト脳性ナトリウム利尿ペプチド	681.4 pg/ml
Glu	109 mg/dl		

【入院時検査成績 (2)】

動脈血ガス		尿一般	
(酸素 1 l/min)		SG	1.012
pH	7.497	Glu	0 mg/dl
PO ₂	92.1 mmHg	Prot	30 mg/dl
PCO ₂	28.8 mmHg	尿沈渣	
HCO ₃	22.1 mM/L	RBC	0 - 1 /HPF
BE	0.4 mEq/L	WBC	5 - 9 /HPF
		顆粒円柱	20/29 /HPF
Na	126 mEq/L	U-NAG	9.4 U/gCRN
K	4.9 mEq/L	U-BMG	630 μg/L
Cl	97 mEq/L		
Ca	3.9 mEq/L	99/1/12	
Mg	2.2 mEq/L	CCr	38.7 ml/mi
P	2.1 mEq/L		

【入院時検査成績 (3)】

PPT	17.7 秒 (31.3%)	ANF	(1+) speckled
APTT	105.2 秒 (10.7%)		
fibrinogen	721 mg/dl	抗 DNA 抗体	320 倍
FDP-DD	<200 ng/dl	LE-test	(-)

AT-Ⅲ	88 %	RA	<40
		RAHA	5,120
PA-IgG	162.7 ng/10 ⁷ cell		
クームテスト		ループスアンチ	(+)
直接	(+)	コアグラント	
間接	(+)	抗 CL βGP 1 抗体	8.0 U/ml
ハプトグロビン	136 mg/dl	CL IgG 抗体	4.7 U/ml
		CL IgM	6.6 抗体 U/ml
IgG	1,610 mg/dl	抗 SS-DNA IgG 抗体	86 U/ml
IgA	229 mg/dl	抗 DS-DNA IgG 抗体	7 IU/ml
IgM	307 mg/dl	抗 Sm 抗体	1 倍
		抗 SS-A 抗体	(-)
CH ₅₀	9.4 U/ml	抗 SS-B 抗体	(-)
C 3	31.2 mg/dl	抗 RNP 抗体	(-)
C 4	5.9 mg/dl	梅毒反応生物学的偽陽性	(+)

【入院時検査成績 (4)】

HBsAg (EIA) (-), HCVAb (EIA) (-), CMV IgM (EIA) (-),
 CMV IgG (FA) 80倍, EBV VCA IgM (FA) <10倍, EBV VCA IgG (FA) 160倍,
 EBVEA-DR (FA) <10倍, EBVEBNA (FA) 40倍, HHV-6 IgM (FA) <10倍,
 HHV-6 IgG (FA) 80倍, HHV-7 IgM <10倍, HHV-7 IgG 160倍,
 HCV-PCR 判定不能, GBV-C RNA 定性 (+), TTV-DNA 同定 PCR (+)

【病理剖検診断】

【主病変】SLE (systemic lupus erythematosus)

合併症

1) 劇症型抗リン脂質症候群による全身血栓症

冠状動脈内 (左前下行枝, 左回旋枝) および心筋内細動脈血栓症

左室壁心筋梗塞 (内膜下を中心としたより古い梗塞巣及び新鮮梗塞巣)

急性左心不全 (直接死因)

急性出血性亜広範性肝細胞壊死

両肺肺水腫・肺出血

腎前性腎不全

心腔内壁在血栓症 (左室, 右房)

肺小動脈血栓症

肝静脈血栓症

門脈内血栓症

脾動静脈内血栓症

左室壁は肉眼的に黄白色調で、肉眼所見では心筋炎が疑われました。しかし、組織学的には心筋炎の所見はなく、左室心内膜下で広範な心筋脱落、線維化および瘢痕化像（少なくとも2ヶ月以上経過）と左室外側の広範な心筋細胞の好酸性変化、核消失が認められ、正常な心筋細胞はほとんど残存していませんでした。

また冠状動脈（左前下行枝、左回旋枝）と左室心筋内小動静脈に多数の血栓が認められました。また左室内に多数の壁在血栓が認められています。これらのことから時期の異なった少なくとも2回の左室心筋梗塞が考えられます。

広範な心筋梗塞のため、急性左心不全の像を示し、そのため、肝臓には虚血性の急性出血性亜広範性肝細胞壊死、肺では広範な肺水腫、肺出血、肺胞内への大量の心不全細胞の出現が見られました。また臨床的には腎不全が存在しましたが、両側腎臓にはループス腎炎の所見はなく、腎機能低下は急性心不全による腎前性腎不全と考えられました。

血栓症は他臓器にも波及し、肺内小動脈、肝静脈内、門脈内、脾内小動静脈などに広範に血栓の形成を認めました。

2) Libman-Sacks 型心内膜炎

心内膜の強い炎症像は見られませんでした。僧房弁に半球状の疣贅の付着を認め、組織学的にはフィブリンの析出、血小板様構造であり、Libman-Sacks 型心内膜炎に合致します。

3) 線維性心外膜炎

心嚢と心外膜は線維性に軽度癒着していました。

心外膜への炎症細胞浸潤は乏しく、線維性の肥厚が認められます。

4) 右肺急性間質性肺炎

右肺中下葉を中心にして、肺胞内へ硝子膜が大量に出現し、ARDS に合致する病像を呈しています。基礎疾患として SLE が存在し、膠原病による続発性間質性肺炎である可能性が考えられます。

5) 薬剤性リンパ球減少症 (cyclophosphamide)

リンパ節では特に T 細胞領域のリンパ球が著減しています。また、脾臓で白脾髄の著明な萎縮、胸腺の萎縮が見られました。

6) 薬剤性低形成骨髄

造血細胞はかなり脂肪細胞に置換されています。

7) 薬剤性副腎萎縮

両側副腎とも著明な菲薄化が認められました。

8) 出血傾向

胃・上行結腸点状出血

両側前腕，左上腕屈側，両下腿伸側点状出血

【副病変】

1) 右中・下肺肺胞性肺炎

2) 気管下部糜爛；intubation によるものと思われます。

3) 食道下部糜爛

4) terminal pancreatitis；膵尾部を中心とした炎症細胞浸潤の乏しい壊死。

5) 性器（両側卵巣，子宮低形成，乳房発育不全）；原因はあきらかではありません。

6) 背部褥創

【コメント】

まず，基礎疾患として抗リン脂質抗体症候群を伴う SLE が存在したものと思われます。それにより冠小動静脈内に血栓が生じ，初回のエピソードが起こったと考えられます。同時に SLE により，心嚢水を伴う心外膜炎，心内膜炎も生じています。その際の心筋梗塞の範囲は心内膜下のみであり，心機能は維持可能であったと思われませんが，さらに死亡直前（24時間前後）に左前下行枝，もしくは回旋枝の冠動脈血栓により再度広範な心筋梗塞による急性左心不全が生じ，急性間質肺炎，急性出血性亜広範性肝細胞壊死などが合併することにより死亡されたと思われます。

主要臓器重量 身長 150cm 体重 29.6kg 心臓 274g

左肺 252g 右肺 280g 肝臓 978g 脾臓 136g 膵臓 72g

左腎 150g 右腎 134g 甲状腺 8.5g 左副腎 4.7g 右副腎 4.2g

腹水少量 左胸水少量 右胸水少量 心嚢水少量

参加 55人（医員 研修医 1，大学院生 4，学部学生21，その他の教職員29）